

# Omarthrose primitive

Dr Lino Ludovic.

Ch grasse.

Clinique de l'espérance. (Mougins).

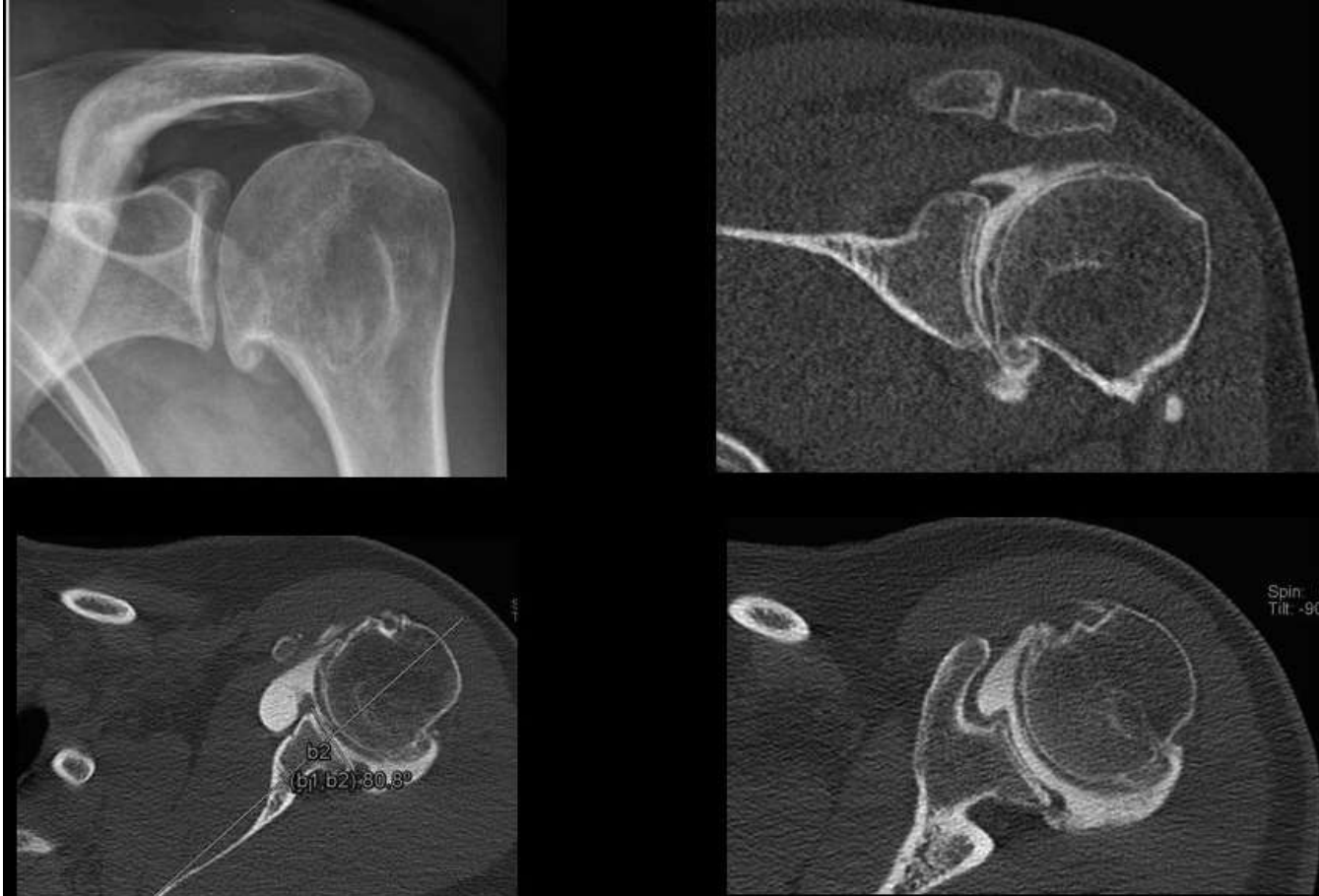
# Omarthrose primitive

- Conflit d'interet
- Fh orthopedics

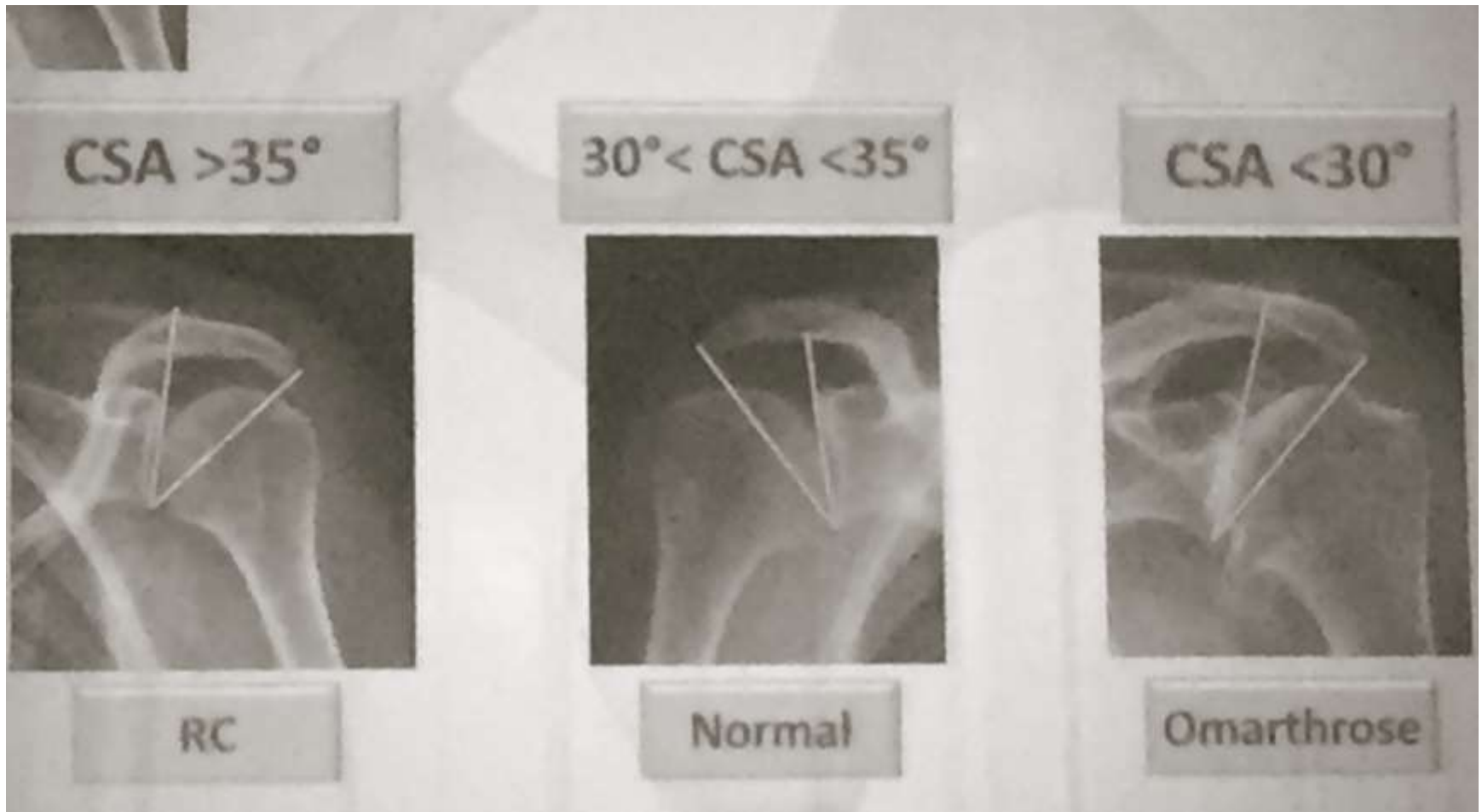
# Omarthrose primitive

- Rare 3 %
- Neer (1961)
- 1974 comprehension

# Omarthrose primitive



# Omarthrose primitive



# Omarthrose primitive

- Options thérapeutiques
- Arthroscopie debridement (Cofield 1983).
- Resurfacing et tissu d'interposition (Burkhead 1994).
- Ostéotomie periglenoidienne (Tillmann 1987).
- Arthrodeses scapulo-humérale (Barr 1942).

# Omarthrose primitive

- Arthroplastie (Neer 1974).
- total ou hémiarthroplastie.
- Total > douleur (Cofield neer et norris)
- 90 % de bon résultats.
- Pb lésion périglenoïdienne 30% à 90 %
- Peu évolutif 3%
- Importance du design implant glénoïdien (Levine 1997).

# Omarthrose primitive

- Voie d'abord
- Delto pectorale (Neer)
- Coiffe intact ( neer, cofield et hawkins)



# Omarthrose primitive

- Interet du dessin de l'arrow
- Metal back

# Omarthrose primitive

- Pte
- Gain d'amplitude 55 ° eaa 140°
- Gain de RE 35°
- Récupération et coiffe intact (cofield 1984).
- Significatif sur élévation et la re
- 90 % de resultats excellent et bon
- Constant bon 85 %.

# Omarthrose primitive

- Technique opératoire

